

Rejuvenescimento do lábio superior por técnica de lip lifit

Rejuvenation of the upper lip by lip lifit technique

Rejuvenecimiento del labio superior con la técnica lip lifit

Grécia Alves Barbosa 

Endereço para correspondência:

Grécia Alves Barbosa
Rua Umiri, Quadra 202, Lote 14
Parque Amazônia
74835-590 - Goiânia - Goiás - Brasil
E-mail: dra.greciaab@yahoo.com

Recebido: 06.11.2020

Modificado: 09.11.2020

Aceito: 14.12.2020

RESUMO

A resolução 198 do Conselho Federal de Odontologia permite ao especialista em harmonização orofacial realizar procedimentos de simetria dos lábios. Essa técnica conhecida por lifting labial consiste na elevação labial por meio de ressecção de elipse cutânea contornando a base nasal ou ressecção de faixa cutânea ao longo do arco de cupido. O procedimento pode trazer um resultado bastante satisfatório para a harmonia facial nos casos de correção de lábio caído, flacidez, rugas na região do lábio, lábio superior longo ou pouca exposição. Um dos sinais de envelhecimento é a observação do alargamento da porção cutânea do lábio superior e essa desproporção traz uma assimetria facial. O objetivo desse artigo foi apresentar um caso clínico de correção da forma e volume do lábio superior utilizando a técnica de lip lift associada à técnica de corner lip lift. A técnica de lip lift permite a correção da forma e volume do lábio superior. Sendo considerado vantajoso e seguro, pois seus efeitos colaterais são reduzidos. A associação com o corner lip lift trouxe uma melhor simetria facial.

PALAVRAS-CHAVE: Estética. Lábio. Assimetria facial.

ABSTRACT

Resolution 198 of the Federal Council of Dentistry allows the specialist in harmonization orofacial procedures of symmetry of the lips. This technique known as lip lifting consists of lip elevation through resection of the skin ellipse bypassing the nasal base or resection of the skin along the cupid's arch. The procedure can bring a very satisfactory result to facial harmony in cases of correction of drooping lip, flaccidity, wrinkles in the lip region, long upper lip or little exposure. One of the signs of aging is the observation of the progression of the cutaneous part of the upper lip and this disproportion brings facial asymmetry. The objective of this article was to present a clinical case of correction of the shape and volume of the upper lip using a lip lifting technique associated with a corner lip lifting technique. The lip lift technique allows the correction of the shape and volume of the upper lip. Being considered advantageous and safe, as its effects are reduced. The association with the corner lip lift brought a better facial symmetry.

KEYWORDS: Esthetics. Lip. Facial asymmetry.

RESUMEN

La Resolución 198 del Consejo Federal de Odontología permite al especialista en armonización orofacial procedimientos de simetría de los labios. Esta técnica conocida como lifting de labios consiste en levantar los labios resecaando la elipse de la piel alrededor de la base nasal o resecaando la piel a lo largo del arco de cupido. El procedimiento puede traer un resultado muy satisfactorio a la armonía facial en casos de corrección de labios caídos, flacidez, arrugas en la región labial, labio superior largo o poca exposición. Uno de los signos del envejecimiento es la observación de la progresión de la parte cutánea del labio superior y esta desproporción trae asimetría facial. El objetivo de este artículo es presentar un caso clínico de corrección de la forma y volumen del labio superior mediante una técnica de lifting de labios asociada a una técnica de lifting de comisuras labiales. La técnica del lifting de labios permite corregir la forma y el volumen del labio superior. Siendo considerado ventajoso y seguro, ya que sus efectos se reducen. La asociación con la esquina del labio litf trajo una mejor simetría facial.

PALABRAS CLAVE: Estética. Labio. Asimetría facial.

INTRODUÇÃO

A harmonização facial tem desempenhado um papel muito representativo no campo da estética. Por meio da Resolução 198/2019, o Conselho Federal de Odontologia (CFO) reconheceu a harmonização orofacial como especialidade também na área da Odontologia. A harmonização orofacial consiste em um conjunto de técnicas com o objetivo de suavizar a imagem facial¹.

A assimetria ou simetria do rosto servem como fontes para a personalidade, auto percepção e interações sociais do indivíduo². Os olhos, o nariz e os lábios com a sua posição central, captam a atenção do observador e são de particular interesse para interações sociais³. Os lábios são elementos indispensáveis para a simetria e estética da face. Para alcançar bons resultados no rejuvenescimento facial é necessária atenção ao terço inferior da face⁴.

Ao analisar um perfil facial, deve-se observar a projeção labial, em uma face harmoniosa, a projeção do lábio superior por meio da linha pogônio-mole é de 3.5 mm e do lábio inferior 2.2 mm⁵. Entretanto, essa proporção se reverte com o tempo, apresentando assim os sinais de envelhecimento da região perioral⁶⁻⁷. Evidências clínicas de sinais de envelhecimento consistem na observação do alargamento da porção cutânea do lábio superior (aumento na distância entre a base nasal e a linha de transição cutaneomucosa) e diminuição de sua espessura⁸.

Assim como a pele, os lábios estão “sujeitos aos fatores extrínsecos e intrínsecos responsáveis pelo envelhecimento”⁵. Diante disso, torna-se um grande desafio no campo da harmonização estabelecer a excelência estética diante da complexidade dos lábios e dos elementos da face⁹⁻¹¹. Uma alternativa de tratamento para correção estética do lábio é a técnica de lip lift que visa auxiliar nos procedimentos estético-funcional para reposicionamento do lábio superior no sentido vertical, trazendo um melhor contorno labial bem como contribuindo para um sorriso mais harmônico¹¹.

O lip lift é conceituado como um procedimento de reposicionamento do lábio superior, reduzindo o espaço entre o nariz e a parte superior do lábio, conhecido como “filtro” realçando o contorno¹¹. Em 1971, a técnica cirúrgica de lip lift foi descrita por Cardoso e Sperli. Uma década depois foram relatados os primeiros casos clínicos¹². Talvez, a maior contribuição tenha sido os mais de mil casos realizados por Austin durante 28 anos⁹. Atualmente, a técnica pode ser utilizada para corrigir outros problemas, constituindo um procedimento adicional aos tratamentos como a cirurgia ortognática ou mesmo reabilitação oral através de próteses dentárias. O objetivo deste artigo foi relatar um caso clínico da aplicação da técnica de lip lift, associada a técnica de corner lip lift, na correção da forma e do lábio superior.

RELATO DE CASO

Cenário ou Contexto

Paciente do sexo feminino, 56 anos de idade, brasileira, casada, residente na cidade de Goiânia, GO, procurou o atendimento tendo como queixa inicial a insatisfação com o tamanho dos lábios. O diagnóstico inicial foi realizado por meio de análise sagital do perfil mole, medindo o lábio superior a partir do ponto subnasal (Sn) até o alvéolo e do alvéolo até o incisivo central superior e o lábio inferior do ponto mais proeminente até a lateral inferior (Figura 1).

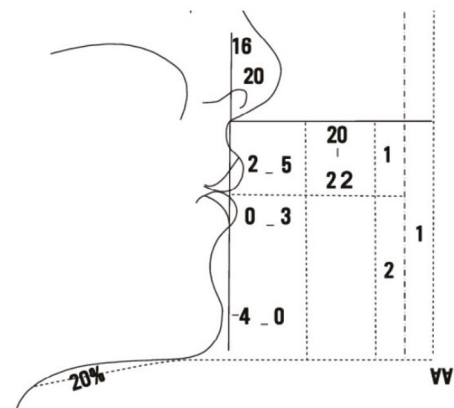


Figura 1 - Análise facial total sagital e vertical¹³.

Em relação à espessura, foi percebida a diminuição do volume labial bem como a perda da definição do contorno. É a combinação destes fatores que equivalem a uma aparência envelhecida (Figura 2).

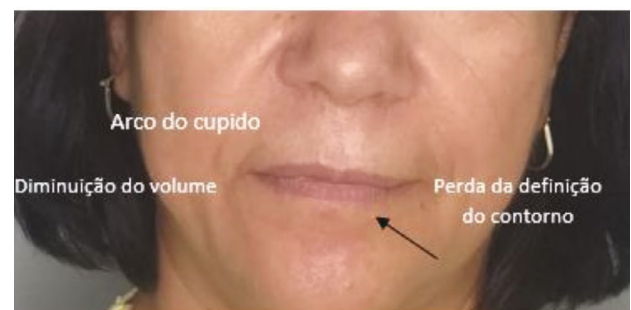

Figura 2 - Anatomia da paciente antes do procedimento.

Técnica Usada e Evolução

A abordagem do lifting labial superior foi efetuada por marcação prévia na base do nariz. Essa delimitação é feita acompanhando todo o contorno das bases nasais demar-

cando também a curva que toca o ponto médio da base columelar, bilateralmente (Figura 3).

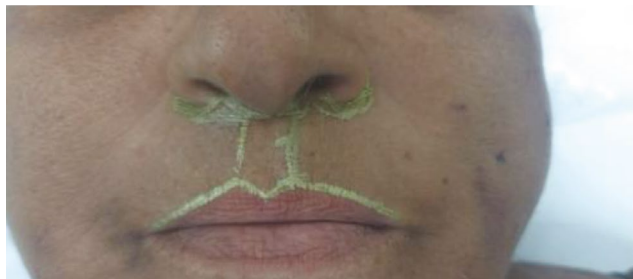

Figura 3 - Delimitação da área para excisão.

Após marcação foi realizado a aplicação de anestesia local simples, utilizando lidocaína 200 mg/20cc + ropivacaína 50 mg/5cc + epinefrina 0.5 mg/0.5cc. Após a excisão foi realizado o deslocamento subcutâneo da borda da cirurgia inferior ao vermelhão do lábio superior, contribuindo para a tração do tecido descolado. O fechamento é feito minuciosamente com fio de Mononylon 6.0, respeitando os planos subcutâneo e subcuticular.

Para que pudesse ter uma harmonização facial, foi observado a necessidade de um segundo procedimento denominado corner lip lift que visa aumentar o lábio inferior e evitar que o lábio superior fique desproporcional. A Figura 4 mostra a inserção completa e a sutura realizada na paciente.

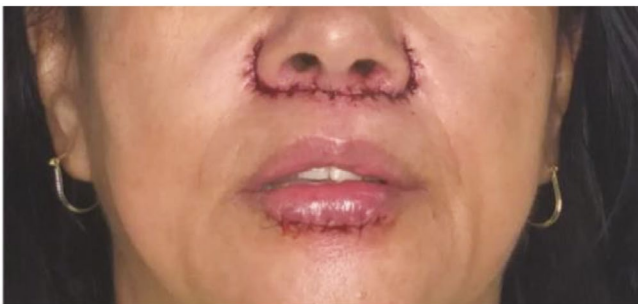

Figura 4 - Sutura dos procedimentos de lip e corner lift.

A retirada do ponto foi realizada após 10 dias da realização dos procedimentos. Não foram identificadas intercorrências no caso estudado, como hematoma, necrose ou paralisia. Após 90 dias, foi observado uma melhora na estética facial. Ressalta-se a melhora da parte subnasal e do lábio superior, com a técnica de lip fitting, contribuindo para uma harmonia facial. Observou-se também a diminuição no distanciamento da base nasal com a linha de transição cutaneomucosa do lábio superior trazendo maior exibição do vermelhão do lábio superior (Figura 5).

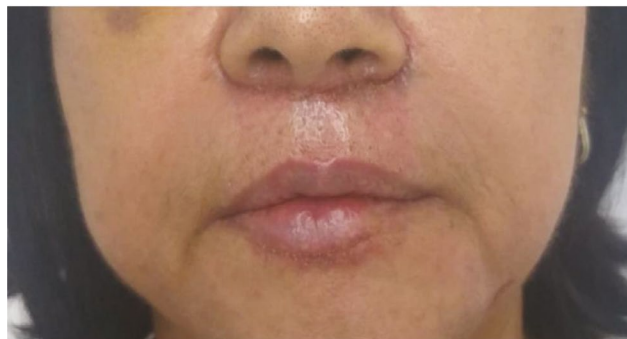

Figura 5 - Paciente 90 dias após a realização do procedimento.

DISCUSSÃO

Apesar da boca envelhecer junto com o rosto é frequentemente ignorada ao realizar o rejuvenescimento facial, ou seja, ignorar qualquer área pode criar uma desarmonia deixando o rosto com uma aparência artificial e com uma aparência “operada”¹⁴⁻¹⁵. Nesse contexto, os lábios podem ser baseados em quatro parâmetros específicos: altura do filtro, altura do vermelhão superior, proporção entre o filtro e altura do vermelhão superior e proporção áurea entre a altura do vermelhão superior e inferior¹⁴.

O lifting labial, deve ser uma intervenção a ser mantida nas indicações de restauração facial, pois dá um resultado natural. Embora seja indicada a faixa etária mais avançada, pode ser utilizado pacientes mais jovens para a correção do sorriso¹⁶.

Dentre as vantagens pode-se mencionar um procedimento simples e relativamente rápido, que permite uma boa cicatrização¹⁷. No período inicial pode ser formado um tecido cicatricial mais rígido, fibroso, com consistência mais endurecida, entretanto, no decorrer dos dias pós-operatório, esse endurecimento se desfaz^{9,16}.

O acompanhamento para avaliação deve ser realizado com três dias, uma semana e após 90 dias para analisar o efeito de elevação, visibilidade da cicatriz, formato do vermelhão, efeitos associados à cirurgia, quaisquer complicações e rejuvenescimento geral, entre outros resultados.

No relato clínico, foi possível ver as alterações trazidas pelo envelhecimento e, após a cirurgia, uma melhora com mais exposição ao vermelhão, tal resultando pode ser comparado outros estudos^{11,16-17}. Quanto à cicatrização da paciente, pode se perceber uma cicatriz imperceptível após 90 dias, comprovando que não necessidade de tentar esconder a cicatriz, uma vez que a mesma fica no vinco da região nasal¹⁴.

Devido a natureza da região, pode existir uma tendência a assimetria, facilmente corrigida. Assim como a paciente relatada, é comum a utilização de procedimentos complementares na região, como por exemplo a dermabrasão mecânica, aplicação da toxina botulínica ou o corner lip lift. Em alguns pacientes pode ser indicado uma nova intervenção corretiva¹⁵⁻¹⁹.

O procedimento de levantamento labial é simples e efetivo e quando associado a outros procedimentos traz um rejuvenescimento facial. A técnica permitiu que houvesse uma maior exposição ao vermelhão de forma mais natural, que se comparada a técnica de preenchimento labial²⁰.

CONCLUSÃO

O procedimento de lip lift associado ao corner lip lift promove o restabelecimento estético da paciente, deixando-a extremamente satisfeita com o resultado do caso e com a velocidade da resolução do mesmo. Para futuras pesquisas, poderá ser feita a explanação da associação do procedimento com a técnica corner lip lift.

AGRADECIMENTOS

À Dra. Hellen Matias, exemplo de profissional. Obrigada por repassar seus vastos conhecimentos e experiências.

Ao Instituto Hellen Matias, por ter proporcionado professores capacitados, aulas dinâmicas e com bastante conteúdo.

REFERÊNCIAS

- Nogueira L, Lins AA, Amorim J. O uso do ácido hialurônico e toxina botulínica na harmonização orofacial: revisão de literatura. *Rev Cathedral*. 2020;2(3):103.
- Grover HS, Gupta A, Luthra S. Lip repositioning surgery: a pioneering technique for perio-esthetics. *Contemp Clin Dent*. 2014;5(1):142-5.
- Heidkruger PI, Szpalski C, Weichman K, Juran S, Ng R, Claussen C, et al. Lip attractiveness: a cross-cultural analysis. *Aesthet Surg J* 2017;37(7):828-36.
- Perkins NW, Smith Jr SP, Williams 3rd EF. Perioral rejuvenation: complementary techniques and procedures. *Facial Plast Surg Clin North Am*. 2007;15(4):423-32.
- Guidon GO, Oliveira RCG, Freitas KMS. Anatomia do lábio e preenchimento labial com micro cânula para melhoria estética: relato de caso. *Rev Uningá*. 2019;56(Supl 3):24-32.
- Rohrich RJ, Ghavami A, Crosby MA. The roles of hyaluronic acid fillers (Restylane) in facial cosmetic surgery: review and technical considerations. *Plast Reconstr Surg*. 2007;120(Suppl 6):41-54.
- Garcia RC, Garcia AC. The use of microcannulas in facial volume restoration treatment with Poly-L-Lactic acid. *Surg Cosmet Dermatol*. 2011;3(1):74-6.
- Kalil CLPV, Caramori APA, Balkey MD. Evaluation of the duration of injectable hyaluronic acid in nasolabial folds and perioral rhytids. *Surg Cosmet Dermatol*. 2011;3(2):112-5.
- Paixão MP. Do I know the anatomy of the lip? Implications for a successful filling. *Surg Cosmet Dermatol*, 2015;7(1):10-6.
- Philipp-Dormston WG, Hilton S, Nathan M. A prospective, open-label, multicenter, observational, postmarket study of the use of a 15 mg/mL hyaluronic acid dermal filler in the lips. *J Cosmet Dermatol*, 2014;13(2):25-34.
- Stanley K, Caligiuri M, Schlichting LH, Bazos PK, Magne M. Lip lifting unveiling dental beauty. *Int J Esthet Dent*. 2017;12(1):108-14.
- Rozner L, Isaacs GL. Lip lifting. *Br J Plast Surg*. 1981;34(4):481-4.
- Barbosa JA, Caram CSB, Suzuki H. Uso da barra transpalatina no controle da rotação da mandíbula. *Rev Dental Press Ortodon Ortop Facial*. 2005;10(5):55-71.
- Weston GW, Poindexter BD, Sigal RK, Austin HW. Lifting lips: 28 years of experience using the direct excision approach to rejuvenating the aging mouth. *Aesthet Surg J*. 2009;29(2):83-6.
- Giuseppe S, Consolini L, Trévidic P. Proposed guide to lip treatment in caucasian women using objective and measurable parameters. *Aesthet Surg J*. 2019;39(12):474-83.
- Wu L, You J, Wang H. Subnasal lip lifting in aging upper lip: combined operation with nasal tip-plasty in Asians. *Plastic Reconstr Surg*. 2020;145(1):196-7.
- Paixão MP, Montedonio J, Queiroz Filho W, Pouza CET, Almeida AEF. Upper lip lifting associated with mechanical dermabrasion. *Surg Cosmet Dermatol*. 2011;3(3):249-53.
- Pereira Filho O, Ely JB. Rejuvenescimento labial cirúrgica: indicação clínica customizada. *Arq Catarinenses Med*. 2012;41(Supl 1):167-8.
- Waldman SR. The subnasal lift. *Facial Plast Surg Clin North Am*. 2007;15(4):513-6.
- Mommaerts M, Blythe J. Rejuvenation of the ageing upper lip and nose with suspension lifting. *J Craniomaxillofac Surg*. 2016;44(9):1123-5.